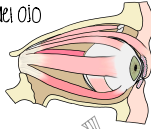


# Pares Craneales

- S SENSITIVO
- M MOTOR
- SP SIMPÁTICO
- PS PARASIMPÁTICO

## II: ÓPTICO

- S visión en la retina del ojo



## IV: Troclear

- M movimiento del m. oblicuo sup

## VIII: VESTIBULOCOCLEAR

- S VESTIBULAR:
  - Sensitivo especial (equilibrio)
  - Localizado en el ganglio vestibular
  - Sinapsis: núcleo vestibular
  - sensibilidad vestibular de los conductos semicirculares, utrículo, sáculo, relacionado con la posición y mov. de la cabeza.
- S COCLEAR:
  - Sensitivo especial (audición)
  - Localizado en el ganglio espiral de la cóclea
  - Sinapsis: núcleo coclear
  - Audición en órgano espiral

## X: VAGO

- M MOTOR SOMÁTICO:
  - músculos constriccioneros de la faringe
  - m. intrínsecos de la laringe, elevador y m. elíptico de los 7º sup. del esófago
- PS MOTOR VISCERAL:
  - músculo liso y glándulas de la tráquea, bronquios, tubo digestivo, art. coronarias y páncreas del sist. de conducción cardiaco
- S SENSITIVO VISCERAL:
  - Base de la lengua, faringe, laringe, tráquea, bronquios, corazón, estómago y el intestino
- S SENSITIVO ESPECIAL (GUSTO):
  - Epiglottis y paladar
- S SENSITIVO SOMÁTICO:
  - Sensibilidad de la oreja, el conducto auditivo ext. y la duramadre de la fosa craneal post.

Nemotecnia												
S	M	B	BOTH		AMBOS							
Some	Say	Marry	Money	But	My	Brother	I	II	III	IV	V	
Says	Big	Brains	Matter	More	VIII	IX	X	XI	XII			

## I: OLFATORIO

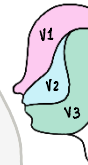
- S discriminación de olores
- Estria olfatoria: se decusa al bulbo olfatorio lateral
- Estria lateral: Hace sinapsis con el área olfatoria de la corteza

## III: OCULOMOTOR

- M movilidad para los músculos:
  - elevador del párpado sup
  - Recto sup
  - Recto medial
  - Oblicuo inferior
  - Recto inferior

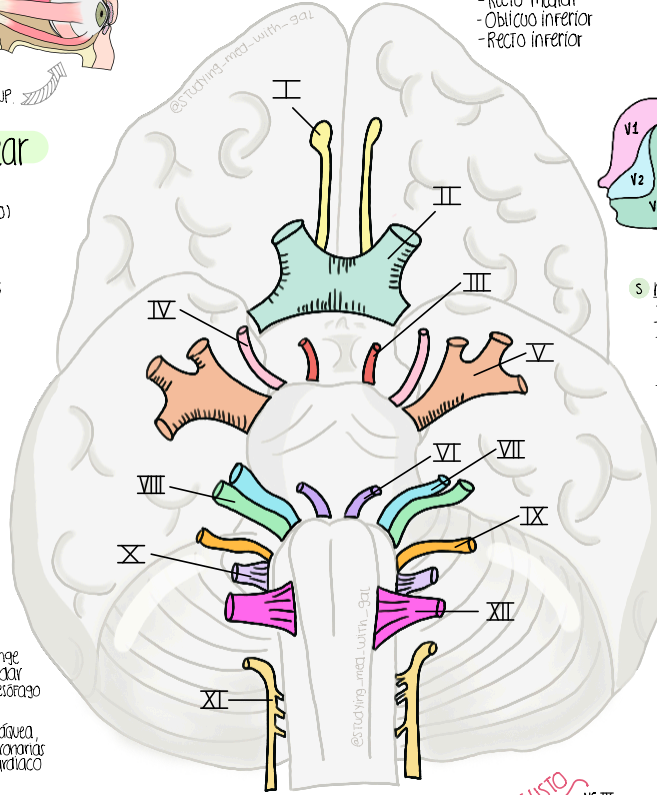
- PS músculo constriccionero de la pupila → Miosis
- SP músculo dilatador de la pupila

## V: Trigémino



- S Oculomotorio: V1
  - Córnea (reflejo corneal)
  - Frente
  - Cabellos
  - Párpados
  - Nariz
  - Mucosa
  - Senos paranasales
- S Maxilar: V2
  - Labio sup
  - Dientes maxiliares
  - Mucosa nasal
  - Tapa maxilar
  - Paladar
  - Piel del maxilar

- S Mandibular: V3
  - Piel de la mandíbula
  - Labio inf
  - Dientes mandibulares
  - Articulación temporomandibular
  - Mucosa bucal
- M Músculos masticadores:
  - Mionchíidos
  - Mente ant del digastrico
  - Tensor del velo del paladar
  - Tensor del tímpano.

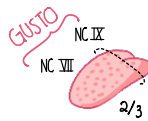


## VI: ABDUCENS

- M movimiento del m. recto lateral

## VII: FACIAL

- S GUSTO 2/3 ANT de la lengua
- M músculos de la expresión:
  - Orbicular de la boca.
  - Depresor de la ceja
  - Risorio, etc...
- Estrepeo
- Estiloides
- Ventre post. digastrico
- Paladar
- Cierre de párpados
- PS glándulas:
  - salivales, lagrimal
  - sublingual
  - submandibular
  - nasales y lacrimales



## XI: ACCESORIO

- M Esternocleidomastoideo y Trapecio

## XII: HIPOGLOSO

- M Músculos intrínsecos y extrínsecos de la lengua (excepto palatogloso)

## IX: GLOsofaríngeo

- M MOTOR SOMÁTICO: motor para el estilofaríngeo, ayuda a la deglución
- M MOTOR VISCERAL:
  - Inervación parasimpática de glándula parótida
- S SENSITIVO ESPECIAL (GUSTO):
  - 1/3 POST de la lengua
- S SENSITIVO SOMÁTICO:
  - Sensibilidad cutánea de oído externo
- S SENSITIVO VISCERAL:
  - seno carotideo, faringe y ardo medio